ELECTROCOAGULACIÓN MONOPOLAR DEL MESO APENDICULAR EN APENDICECTOMÍA LAPAROSCÓPICA. EXPERIENCIA EN EL HOSPITAL CENTRAL DE MARACAY

Categoría: Estudios Prospectivos
Autor:UBER VERA, CARLOS GAVIDIA, ALESSANDRA MANGANO, DANIUSKA SALAS, ARHIYURY LINARES
Palabras Clave: Electrocoagulación monopolar, apendicectomía laparoscópica, herramienta útil,

UBER VERA (1) CARLOS GAVIDIA (2) ALESSANDRA MANGANO (3) DANIUSKA SALAS (3) ARHIYURY LINARES (4)

1 Jefe del servicio de Cirugía General, Hospital Central de Maracay 2 Adjunto de servicio, Hospital Central de Maracay 3 Residente III año, Hospital Central de Maracay 4 Residente II año, Hospital Central de Maracay

RESUMEN

Objetivo: Evaluar la electrocoagulación monopolar del meso apendicular como una herramienta útil en apendicectomía laparoscópica en pacientes con apendicitis aguda, ingresados al servicio de Cirugía General del Hospital Central de Maracay.

Pacientes y método: Diseño no experimental de corte transversal, donde la población estuvo conformada por los pacientes que acudieron a la emergencia del Hospital Central de Maracay durante el período enero – julio de 2010. Para la recolección de datos se utilizó: libro de registro, historia clínica y encuesta postoperatoria.

Resultados: Se analizaron por estadística descriptiva, donde se obtuvo que el tiempo quirúrgico promedio fue de 60 minutos, no se presentaron complicaciones tardías, el tiempo de hospitalización fue 2 días, y los pacientes se incorporaron a sus actividades físicas en 10 días.

Conclusión: La electrocoagulación monopolar del meso apendicular es una herramienta útil en pacientes con apendicitis aguda, ya que abarata costos, y es segura.

Palabras clave Electrocoagulación monopolar, apendicectomía laparoscópica, herramienta útil.

MONOPOLAR ELECTROCOAGULATION OF THE MESO APPENDIX IN LAPAROSCOPIC APPENDECTOMY. EXPERIENCE IN THE HOPITAL CENTRAL DE MARACAY

ABSTRACT

Objective: Assess the monopolar electrocoagulation of the meso appendix as a useful tool in laparoscopic appendectomy in patients with acute appendicitis, admitted at service of General Surgery of the Hospital Central de Maracay.

Patients and method: This is a non-experimental design of cross section, where the population was formed by patients attending the Hospital Central de Maracay emergency during the period between January and July 2010. Used for data collection: clinic record and postoperative survey.

Results: They were analyzed by descriptive statistics, founding that average surgical time was 60 minutes, there were not late complications, hospitalization time was 2 days, and patients were incorporated into their physical activities in 10 days. Conclusion: Monopolar electrocoagulation of the meso appendicular is a useful tool in patients with acute appendicitis, as it cheaper cost, and is safe.

Key words Monopolar electrocoagulation, laparoscopic appendectomy, useful tool.

La apendicitis aguda es la causa más frecuente de abdomen agudo quirúrgico en adultos. Afecta de 6 al 15% de la población general. Es más frecuente en hombres en una relación 3:2 en la mayoría de las series, así como entre la segunda y la tercera década de la vida. (1)

El tratamiento quirúrgico de elección es la apendicectomía que es la extracción del apéndice vermicular para prevenir una peritonitis. (2)

Ahora bien, el manejo de esta patología ha cambiado significativamente en los últimos años con el advenimiento del abordaje laparoscópico. La menor agresión al paciente y la seguridad de realizar este tipo de operaciones, conlleva a una recuperación y regreso a las actividades normales del paciente en forma precoz. (3)

En 1983 Kurt Semm, ginecólogo y pionero en las técnicas quirúrgicas endoscópicas, informa de las primeras apendicetomías por vía enteramente laparoscópica, en el transcurso de operaciones de origen ginecológico. En 1987, J.H. Schreiber y H.T. Gangal y M.H. Gangal la aplican en pacientes con apendicitis aguda, invitando a los cirujanos a explorar un nuevo derrotero quirúrgico en el tratamiento de esta frecuente enfermedad (4).

En Venezuela la primera apendicectomía por laparoscopia fue realizada en marzo de 1991 por el Dr. Miro Quintero en el Hospital Privado Centro Médico "Rafael Guerra Méndez" de Valencia.(5).

Con los avances científicos se incorpora el electrobisturí uno de los equipos de cirugía más prácticos y útiles, en gran número de intervenciones quirúrgicas. Por definición un equipo de electrocirugía es un artilugio basado en la tecnología electrónica capaz de producir una serie de ondas electromagnéticas de alta y baja frecuencia con el fin de cortar y coagular (6).

La primera vez que se aplicó la energía eléctrica en cirugía fue en el año 1891, cuando el físico francés Arsonval demostró que la corriente alterna de alta frecuencia, aplicada a los tejidos vivos, determina un efecto térmico sin causar estimulación músculo nerviosa. Al igual que cuando el flujo electrónico de la corriente atraviesa un tejido orgánico, la célula crea una cierta resistencia que se traduce en calor (7).

La electrocoagulación es un as técnico en las apendicetomías cuyo fundamento es utilizar corriente alterna con alta frecuencia, los iones cambian permanentemente su dirección de movimiento, es decir están oscilando y por lo tanto no causan daño al tejido (6).

Existen dos métodos diferentes que se distinguen por el camino que toma la corriente eléctrica, la técnica monopolar y la técnica bipolar. La técnica monopolar ofrece como ventaja que utiliza el fundamento de la electrocoagulación, es decir cortar ó coagular mientras que la técnica bipolar sólo se puede coagular (8).

De allí que la presente investigación tuvo como objetivo evaluar la electrocoagulación monopolar del meso apendicular en la apendicectomía laparoscópica, en pacientes que acudieron a la emergencia del Hospital Central de Maracay, durante el período enero-agosto 2010.

Para ello se determinó el tiempo quirúrgico de la apendicectomía laparoscópica, se cuantificaron los días de hospitalización de los pacientes operados, se identificaron las complicaciones del procedimiento quirúrgico, y se determinó el tiempo de incorporación a sus actividades físicas de los pacientes postoperados.

Esta fue una investigación prospectiva, descriptiva de corte transversal, en donde los datos fueron recogidos en un libro de registro, historia clínica y encuesta postoperatoria, los resultados obtenidos fueron analizados, por estadística descriptiva, donde se concluye que la electrocoagulación

monopolar del meso apendicular es una herramienta útil en pacientes con apendicitis aguda ya que se realiza en un tiempo corto, presentan una tasa de complicación muy baja, accesibilidad para cirujanos noveles, permitiendo bajar costos en relación cama/día y los pacientes se incorporan rápido a sus actividades físicas.

PACIENTES Y MÉTODO

Es una investigación prospectiva, descriptiva, tipo de campo, de corte transversal, donde la población y muestra estuvo conformada por 20 pacientes que acudieron a la emergencia del Hospital Central de Maracay con diagnostico de apendicitis aguda, durante los meses enero – agosto de 2010.

A estos pacientes, se les realizó el examen físico, exámenes de laboratorio, historia clínica, y a cada uno se le informó del procedimiento quirúrgico: electrocoagulación monopolar del meso apendicular en apendicectomía laparoscópica, al mismo tiempo se les informó que después de operados se les realizaría una encuesta para determinar la presencia de alguna complicación.

Fueron evaluados por Anestesiología y llevados a mesa operatoria donde se utilizo un equipo de laparoscopia marca Storz. Se llevó registro en el libro de laparoscopia del Hospital Central de Maracay.

Se realizo la apendicectomía laparoscópica con electrocoagulación del meso apendicular como se describe a continuación: paciente en posición supina, con piernas y brazos junto al cuerpo en Trendelemburg de 30 grados lateralizado a la izquierda (realizándose esto último luego de colocar los trócares), se coloca una sonda de Foley vesical, se realiza una incisión transumbilical de 5 mm. Luego se introduce la aguja de Veress con la mano derecha, en dirección al hueco pélvico, se ajusta el insuflador a una presión de 20 mm Hg, se procede a realizar el neumoperitoneo con CO_2. Se mantiene la presión no mayor de 20 mm Hg, y posterior a la entrada del primer trócar se baja la presión a 12 mm Hg. Se introducen 3 trócares, el primero corresponde a la óptica de 5 mm a través de la incisión transumbilical, el segundo un trócar de trabajo, de 5 mm de diámetro, se colocó a 2cm por dentro de la espina ilíaca ántero-superior, bajo visión directa evitando los vasos epigástricos, el tercer trocar de presión o extracción de 10 mm., se colocó suprapúbico también bajo visión directa.

Posteriormente se procede a realizar una inspección de toda la cavidad abdominal y se identifica el apéndice cecal. A través del trócar suprapúbico se introduce un grasper para sujetar la apéndice cecal, luego por el trócar lateral se introduce un disector recto que permite identificar el meso apendicular a nivel del borde mesentérico para luego a través del mismo introducir un coagulador monopolar marca Wolff (Hook) para realizar la electrocoagulación del mesoapendicular distal a las terminales de la arteria apendicular, íntima a la pared de la apéndice con un voltaje de 20 w.

Después de realizado la electrocoagulación del meso apendicular se procede a realizar doble ligadura proximal y una ligadura distal de la base apendicular con crómico 1, con un punto extracorpóreo tipo Roeder. Luego a través del trócar lateral se introduce la tijera recta con la cual se realiza la apendicectomía propiamente dicha, a continuación se procede a extraer la apéndice a través del trócar suprapúbico con la cánula extractora de apéndice; posteriormente se realizó el lavado de la cavidad con solución fisiológica y constatación de la hemostasia. Finalmente se retiran los trócares bajo visión directa y se evacúa neumoperitoneo a través del trócar transumbilical. Cierre de aponeurosis con poliglactin 910 cero y finalmente se procede a suturar las heridas de los portales de la pared abdominal con puntos separados de nylon 3-0.

Después de la cirugía se vaciaron los datos obtenidos por el cirujano en el libro de registro de laparoscopia: se determinó el tiempo quirúrgico; luego de recuperado el paciente, es subido a sala de hospitalización, donde se evaluó el postoperatorio de cada uno de los pacientes para conocer si hubo o no complicaciones del procedimiento y posteriormente el egreso.

Luego los pacientes acudieron a la consulta externa de cirugía laparoscópica mínimamente invasiva para evaluar el postoperatorio tardío y determinar el tiempo de incorporación a la actividad física. Obtenidos los resultados se procedió a su análisis.

RESULTADOS

De los 20 pacientes a quienes se les realizó la apendicetomía por laparoscopia con electrocoagulación monopolar del meso apendicular, en 4 de ellos (20 %) el tiempo quirúrgico tuvo una duración de 60 minutos, y 3 de ellos (15 %) con 120 minutos, siendo el promedio 60 minutos.

De los 20 pacientes intervenidos, 9 de ellos (45%) presentaron dolor de la herida, el cual fue cuantificado por la escala visual análoga del dolor, la cual va del 1 al 10 siendo el 0 sin dolor y el 10 dolor muy intenso, tomando como referencia el dolor más intenso padecido por el paciente antes del procedimiento.

La fiebre se presentó en un 15% de los pacientes, así mismo número de pacientes se observa que ningún paciente presento distensión abdominal.

De total de pacientes operados ninguno presentó complicaciones tardías.

Se observa que de los 20 pacientes intervenidos, 13 (65) % de ellos permaneció sólo dos días hospitalizados.

De los 20 (100%) pacientes intervenidos de apendicectomía por laparoscopia con electrocoagulación monopolar del meso apendicular, 7 (35%) se incorporaron en un tiempo de 10 días a sus actividades físicas.

DISCUSIÓN

La electrocoagulación es un avance tecnológico en las apendicetomías cuyo fundamento es utilizar corriente alterna con alta frecuencia utilizando un electrobisturí, que es un equipo electrónico, generador de corrientes de alta frecuencia, con las que se pueden cortar o eliminar tejido blando en pacientes con diagnóstico de apendicitis aguda, siendo esta una de las enfermedades más frecuentes a las que se enfrenta el cirujano general en su práctica médica.

El perfeccionamiento de los accesorios, su variedad y versatilidad, han hecho posible que el electrobisturí sea uno de los equipos de cirugía más prácticos y útiles, en gran número de intervenciones quirúrgicas.

La electrocoagulación con electrodo monopolar deberá realizarse inmediatamente antes que se una el meso al apéndice ya que ahí se encuentran los vasos de pequeño calibre, ramas terminales de la arteria apendicular, capaces de ser coagulados en forma segura por este tipo de electrodo.

Desde enero a agosto de 2010 se practicaron 20 apendicetomías laparoscópicas con electrocoagulación monopolar del mesoapendicular en el Hospital Central de Maracay, donde el tiempo quirúrgico promedio fue de 60 minutos, sin complicaciones intraoperatorias, coincidiendo esto con la literatura(5).

En esta investigación el tiempo promedio de hospitalización de los pacientes intervenidos fue de 2 días.

Por otra parte cuando se analizan otros trabajos donde se utilizó el electrobisturí monopolar para realizar la apendicetomía laparoscópica se encontró que el tiempo de hospitalización promedio después de la cirugía fue de 2 días, un tiempo corto, que coincide con los resultados aquí presentados.

Entre las complicaciones mediatas encontradas en este estudio la fiebre se presentó en tres pacientes.

Está demostrada la efectividad de la apendicectomía laparoscópica por electrocoagulación monopolar que ofrece una serie de ventajas como un tiempo quirúrgico corto, accesible a cirujanos nóveles, que no presenta complicaciones tardías y facilita la incorporación de los pacientes a sus actividades físicas normales en un promedio de 10 días.

Por lo tanto, ante un paciente con sospecha de apendicitis aguda, el abordaje debe ser laparoscópico y una vez confirmado el hallazgo de apendicitis aguda, se debe proceder a realizar la apendicectomía, es factible realizar la electrocoagulación del meso apendicular, resultando en una herramienta útil.

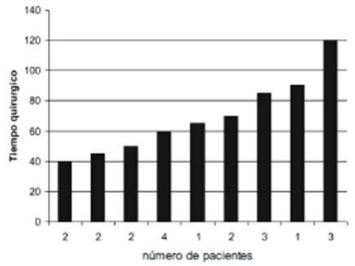

Gráfico Nº 1: Tiempo quirúrgico de la apendicectomía por laparoscopia con electrocoagulación monopolar del meso apendicular en pacientes con apendicitis aguda que acudieron por la emergencia del “Hospital Central de Maracay” en enero- agosto del 2010.

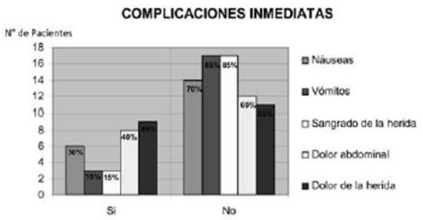

Gráfico Nº 2. Distribución de las complicaciones inmediatas del procedimiento quirúrgico que presentaron los pacientes intervenidos de apendicectomía por laparoscopia con electrocoagulación monopolar del meso apendicular, de la emergencia del “Hospital Central de Maracay”, enero - agosto 2010.

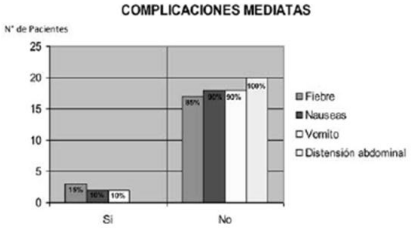

Gráfico Nº 3. Distribución de las complicaciones mediatas del procedimiento quirúrgico que presentaron los pacientes intervenidos de apendicectomía por laparoscopia con electrocoagulación monopolar del meso apendicular, que acudieron por la emergencia del “Hospital Central de Maracay” en enero - agosto del 2010.

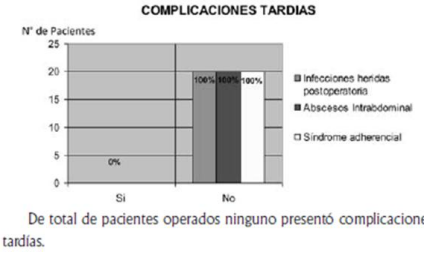

Gráfico Nº4 Distribución de las complicaciones tardías del procedimiento quirúrgico que presentaron los pacientes intervenidos de apendicectomía por laparoscopia con electrocoagulación monopolar del meso apendicular que acudieron por la emergencia emergencia del “Hospital Central de Maracay”, enero - agosto 2010.

Gráfico Nº 5: Distribución por días de hospitalización de los pacientes intervenidos de apendicectomía por laparoscopia con electrocoagulación monopolar del meso apendicular que acudieron por la emergencia del “Hospital Central de Maracay” en enero-agosto del 2010.

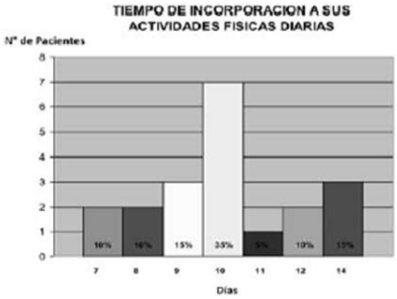

Gráfico Nº6: Tiempo de incorporación a sus actividades físicas de los pacientes intervenidos de apendicectomía por laparoscopia con electrocoagulación monopolar del meso apendicular que acudieron por la emergencia del “Hospital Central de Maracay”, enero - agosto 2010

REFERENCIAS

1. Alvarado A. A practical score for the early diagnosis of acute apendicitis. Ann Emerg Med 1986; 15:557- 564
2. Alvarado, E. Apendicectomía. Disponible en: http:// www.scribd.com/.../S01. Acceso el 29 de junio de 2010
3. Taboada M, Valdivia C, Huayhualla C, Mostacero C, Orrego C. Apendicectomías laparoscópicas en el Hospital Nacional Daniel A. Carrión - Callao Anales de la Facultad de Medicina.Universidad Nacional Mayor de San Marcos 1998; Vol. 59, Nº1.
4. Ross M. Apendicetomía laparoscópica. Disponible en

www.cirugest.com/htm/revisiones/cir01-07/cap23.pdf. Acceso el de julio de 2010
5. Navarrete S, Cantel H, Leyba J, Vasallo M, Apendicectomía por laparoscopia en la apendicitis aguda complicada, Gac Méd Caracas 2002, V110 n2.
6. Alonso H, Goméz A, Correa J. Instituto Tecnológico Metropolitano Mantenimiento de equipos Biomédicos Medellín. Disponible http://www.educaedu-colombia.com/tecnologia-en-mantenimiento. Acceso el 12 de Abril de 2010.
7. Dávila F. Cirugía endoscópica sin huella. Disponible cirugiaendoscopicasinhuella. com/Start/index. Acceso el 1 de Julio de 2010
8. Höchtl M, Pöcksteiner P. Cirugía con electrobisturí de alta frecuencia (AF): efectos, riesgos y minimización de peligros. Sempermed Informa 2004 agosto, número 5.

Enlace Permanente del Artículo:
http://www.sociedadvenezolanadecirugia.org/articulos/electrocoagulacin-monopolar-del-meso-apendicular-en-apendicectoma-laparoscpica-experiencia-en-el-hospital-central-de-maracay-229