

# CITOLOGÍA TIROIDEA: MÉTODOS COMPLEMENTARIOS

PUJADAS, Z.\*  
 AYALA, L. A.\*\*  
 LEÓN-PONTE, O.\*\*  
 BELLOSO, R.\*\*  
 ANGARITA, L. H.\*\*

## RESUMEN

**Objetivo:** Describir nuestra experiencia en la punción aspiración con aguja fina de tiroides utilizando ultrasonido tiroideo y/o control citológico inmediato para así evaluar la sensibilidad de los mismos en apoyo a este procedimiento.

**Pacientes y métodos:** Se revisaron historias clínicas de 242 pacientes entre enero 2005 y abril 2007 en los cuales se realizaron 130 punciones guiadas por ultrasonido, 126 con control citológico inmediato y ambos en 26 pacientes; evaluando el número, tamaño y distribución de los nódulos, características ecográficas, número de láminas, diagnóstico citológico y correlación con el diagnóstico definitivo.

**Resultados:** Se encontró mayor prevalencia de nódulos únicos entre 1 y 4 cm; ubicándose principalmente en el lóbulo derecho, siendo más frecuentes las lesiones complejas. Para valorar los diagnósticos citológicos, fueron agrupados como maligno, hipercelular o hipocelular, consiguiendo porcentajes de 12%, 81% y 7%, respectivamente. De las muestras hipocelulares 15 fueron guiadas por ultrasonido y 5 con control citológico inmediatos, en 3 casos se utilizaron ambos métodos. La sensibilidad de las punciones guiadas por ultrasonido fue de 88% y de los casos en los que se utilizó control citológico inmediato del 96%. El 20% de los pacientes fueron llevados a cirugía, siendo compatible el diagnóstico citológico con el definitivo en 88% de los mismos.

**Conclusiones:** La punción aspiración con aguja fina de tiroides es un método adecuado para suministrar información de los nódulos tiroideos, cuya sensibilidad aumenta al utilizar soporte citológico y ultrasonográfico. Estudios posteriores deben realizarse con el objetivo de valorar la relación costo beneficio en cada caso.

**Palabras clave:** Tiroides, Punción aspiración con aguja fina, Control citológico, Ultrasonido tiroideo.

## ABSTRACT THYROID CITOTOLOGY: COMPLEMENTARY METHODS

**Objective:** To describe our experience in thyroid fine needle aspiration with thyroid ultrasound and early cytologic control, for the evaluation of their sensitivity supporting this procedure.

**Patients and methods:** We reviewed the clinical records of 242 patients, who received - between January 2005 and April 2007 - 130 ultrasound guided fine needle aspiration, 126 early cytologic examination, and 26 patients received both methods. We also evaluated the number, size, and distribution of thyroid nodules, ecographics characteristic, cytologic diagnosis and its correlation with final diagnosis.

**Results:** It was found a higher prevalence of solitary nodes between 1 and 4 cms, most of them in the right lobe, complex lesions were more frequent. For the evaluation of cytologic diagnosis they were classified as maligne, hypercellular or hypocellular with percentages of 12 %, 81 % AND 7 % respectively. Of hypocellular samples, 15 were ultrasound guide and 5 with early cytologic examination. In 3 cases both methods were used. The sensitivity of ultrasound guided aspiration was 88 %, and in the early cytologic examination group was 96 %. A 20 % of the patients were submitted to surgery with a correlation of cytologic and final diagnosis of 88 %.

**Conclusions:** Thyroid fine needle aspiration is a reliable method for evaluate thyroid nodules, its sensitivity is higher when ultrasonographic and cytologic support is utilized. Further studies will have to evaluate its cost-benefit correlation in each case.

**Key words:** Thyroid, Fine needle aspiration, Cytology, Thyroid ultrasound.

\* Fellow de Cirugía General Avanzada. Hospital de Clínicas Caracas

\*\* Cirujano General. Hospital de Clínicas Caracas

La punción aspiración por aguja fina es el método diagnóstico más utilizado en la evaluación de nódulos tiroideos debido a que puede suministrar información directa acerca de la lesión. En 15 a 25% de los casos el resultado de la punción es reportado como "material inadecuado para el diagnóstico"<sup>(1)</sup> planteando una controversia importante en el manejo del paciente.

La utilización de punción guiada por ultrasonido ha incrementado el campo diagnóstico; siendo el ultrasonido tiroideo un método adecuado para determinar las características de los nódulos (quistico, sólido o complejo), el número de los mismos y el estatus de los ganglios cervicales. La utilidad del ultrasonido radica en guiar las punciones en pacientes con lesiones que son difíciles de palpar e incrementar el campo de aspiración en pacientes con lesiones complejas o pequeñas. El papel del ultrasonido en distinguir lesiones benignas de malignas permanece sin aclarar; diversos hallazgos imagenológicos pueden hacer sospechar la presencia de lesiones malignas, como microcalcificaciones, bordes irregulares e hipocogenidad del nódulo<sup>(1)</sup>.

Pese a que la punción aspiración por aguja fina de nódulos tiroideos es un método simple, el valor diagnóstico puede ser limitado por muestras inadecuadas y resultados falsos negativos. 2 Múltiples estudios realizados por otros autores comparan las punciones realizadas por palpación con aquellas en las que se cuenta con soporte imagenológico encontrando un aumento estadísticamente significativo en la eficacia del diagnóstico citológico, sensibilidad, valor predictivo positivo y negativo al utilizar la guía ecográfica, así como una disminución importante del número de muestras insuficientes.<sup>(2-14)</sup>

En el año 1930, Martín, Ellis y Stewart en el New York Memorial Center fueron los primeros en realizar punciones con aguja gruesa<sup>(15,16,17)</sup>. Temka realiza por primera vez la punción de la glándula tiroides con aguja en Francia y Piaggio Blanco con Paseyro en Uruguay para el año 1948<sup>(18,19)</sup>; el método es adoptado en 1952 por Söderström quien desarrolla la experiencia con el uso de aguja fina en el año 1966<sup>(20)</sup>.

**PACIENTES Y MÉTODOS**

Se trata de un estudio descriptivo, retrospectivo, de una muestra seleccionada de casos donde se incluyeron a los pacientes en quienes se realizó punción aspiración por aguja fina de nódulos tiroideos en el período comprendido entre enero 2005 y abril 2007.

Se revisaron historias clínicas de 242 pacientes (222 mujeres y 20 hombres) con edades comprendidas entre 8 y 82 años para el sexo femenino (media 48,66 años) y entre 16 y 75 años en el sexo masculino (media 54,45 años); a los cuales se realizaron punción de nódulos tiroideos, en 130 casos guiada por ultrasonido, en 126 con control citológico inmediato para constatar la suficiencia de la muestra y utilizando ambos métodos en 26 pacientes

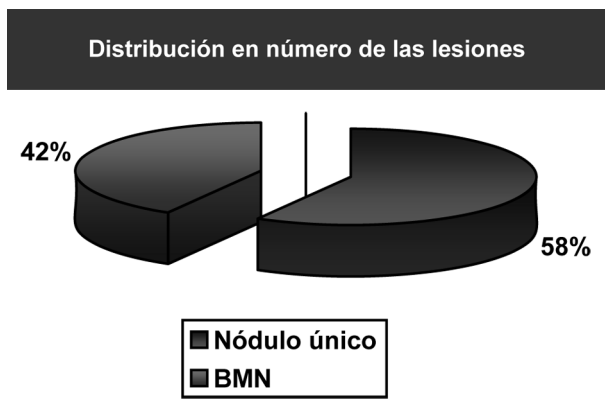
Se evaluó en cada caso el número, tamaño y distribución de

los nódulos; sus características ecográficas, el número de láminas, diagnóstico citológico y su correlación con el diagnóstico definitivo en aquellos casos que requirieron cirugía.

**RESULTADOS**

Se encontraron dentro de las 242 punciones, 141 (58%) nódulos únicos y 101 (42%) bocios multinodulares, con tamaños que oscilan entre los 4 y 73 mm (media 18,2 mm).

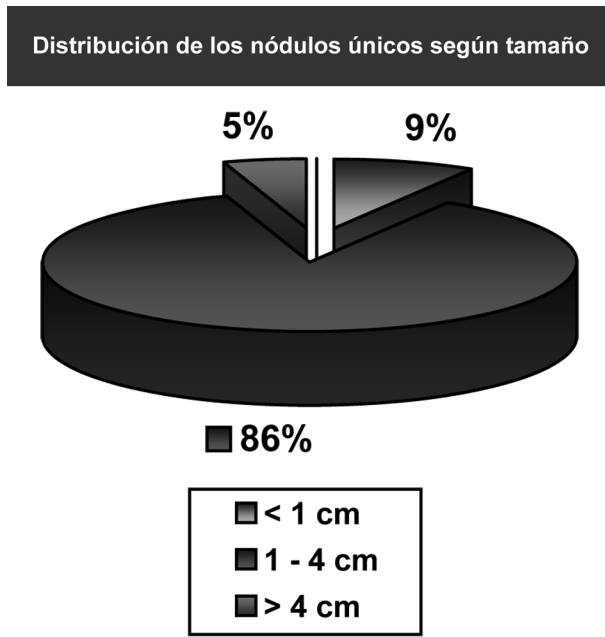
**Gráfico 1**



Fuente: Historias clínicas H.C.C.

Dentro del grupo de los nódulos únicos el 8,5% (12) fueron menores de 1 cm de diámetro, 86,5% (122) midieron entre 1 y 4 cm y el 5% (7) mayores de 4 cm.

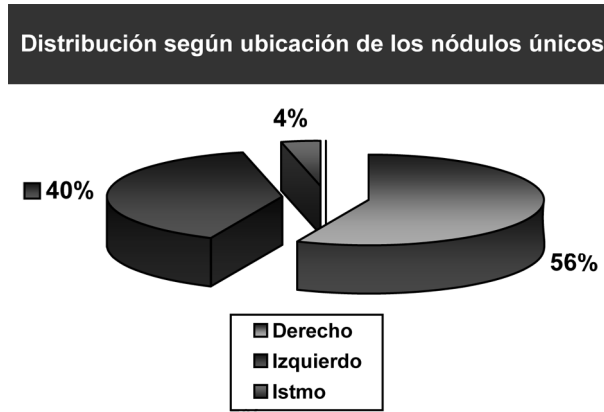
**Gráfico 2**



Fuente: Historias clínicas H.C.C.

Con respecto a la distribución de los nódulos únicos dentro del parénquima tiroideo, el 56% (80) se ubicaron en el lóbulo derecho; el 40% (56) en el lóbulo izquierdo y sólo 4% (5) en el istmo.

**Gráfico 3**



Fuente: Historias clínicas H.C.C.

Se encontró mayor porcentaje de las lesiones complejas (51%) en relación con las sólidas (28%) y las quísticas (21%).

El promedio de láminas obtenidas fue de 10 con muestras que oscilan entre 2 y 30 láminas.

En el siguiente cuadro se muestran los diagnósticos citológicos obtenidos:

**Tabla 1**

| Distribución según ubicación de los nódulos únicos |                         |                |    |
|--|-------------------------|----------------|----|
| Diagnóstico citológico                             | No. de casos            | Porcentaje (%) |    |
| Maligno: Carcinoma papilar                         | 28                      | 12             |    |
| Hipercelular                                       | Hiperplasia nodular     | 108            | 44 |
|  | Tiroiditis de Hashimoto | 46             | 19 |
|  | Neoplasia folicular     | 28             | 12 |
|  | Nódulo quístico         | 15             | 6  |
| Insuficiente: hipocelular                          | 17                      | 7              |    |

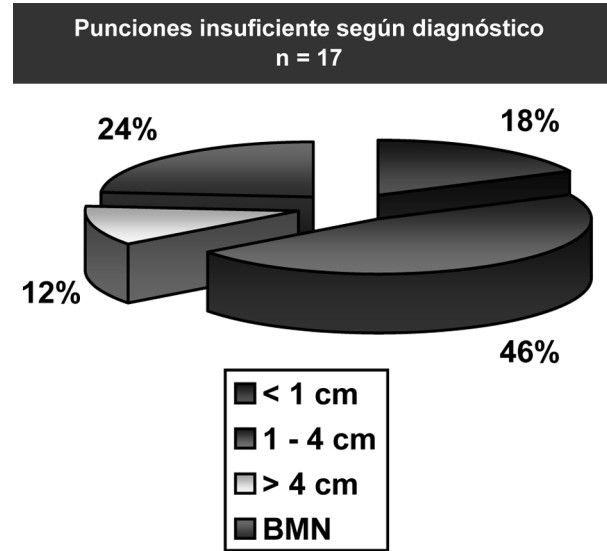
Fuente: Historias clínicas H.C.C.

Se encontró carcinoma papilar en veintiún nódulos únicos entre 1 y 4 cm y en siete bocios multinodulares.

De las muestras hipocelulares quince fueron guiadas por ultrasonido y cinco con control citológico inmediato; en tres de estos casos se utilizaron ambos métodos para realizar la punción. Estas

muestras insuficientes fueron divididas según su tamaño encontrándose mayor porcentaje de insuficiencia en las lesiones menores de 1 cm y mayores a 4 cm (25% y 28,5%, respectivamente) que en aquellas entre 1 y 4 cm (6,5%).

**Gráfico 4**



Fuente: Historias clínicas H.C.C.

La sensibilidad fue de 88% en las punciones guiadas por ultrasonido y de 96% en las realizadas con control citológico inmediato.

Cuarenta y nueve pacientes (20%) fueron llevados a cirugía, siendo correcto el diagnóstico citológico en cuarenta y tres casos (88%) e incorrecto en los seis restantes (12%).

**DISCUSIÓN**

En nuestra serie la presencia de enfermedad tiroidea fue mayor para el sexo femenino con una relación 10:1 con respecto al masculino, mostrando mayor prevalencia entre los 40 y 50 años años, lo cual coincide con los datos arrojados por la literatura mundial<sup>(1)</sup>; encontrándose como lesión dominante desde el punto de vista estadístico los nódulos únicos entre 1 y 4 cm.

La exactitud de la punción por aguja fina es mayor para lesiones entre 1 y 4 cm de diámetro; lesiones menores de 1 cms son difíciles de muestrear, así como lesiones mayores de 4 cm tienen incremento en la tasa de errores como resultado del gran área de la lesión<sup>(1)</sup>; lo cual se ve reflejado en los resultados obtenidos, con tasas menores de muestras hipocelulares en las lesiones entre 1 y 4 cm.

Entre los nódulos que fueron palpables el porcentaje malignidad fue mayor que en las lesiones no palpables, discrepando de algunos reportes encontrados en la revisión bibliográfica como el de

Izquierdo y colaboradores con una muestra de casos similares quien encontró tasa de malignidad similar entre lesiones palpables y no palpables<sup>(3)</sup>.

Las muestras no satisfactorias fueron el 7% de los casos, encontrándose dentro de los parámetros estipulados por "The Papanicolaou Society of Cytopathology" donde se establece que la proporción de muestras insatisfactorias para diagnóstico deben ser inferior al 15%<sup>(21)</sup>.

La sensibilidad fue de 88% en las punciones guiadas por ultrasonido y de 96% en las realizadas con control citológico inmediato; ambos métodos aumentan la sensibilidad del estudio en relación con aquellas punciones realizadas únicamente bajo palpación (77%)<sup>(22)</sup>.

En concordancia con los datos reportados en la literatura mundial, el diagnóstico citológico fue corroborado por el diagnóstico anatomopatológico final en un 88% de los casos<sup>(23)</sup>.

En estudios similares, Stacul y colaboradores evaluaron las punciones ejecutadas guiadas por ecosonograma tiroideo y con control citológico inmediato con aquellas tomadas por simple palpación en diez años consecutivos encontrando una disminución importante en el número de muestras inadecuadas y en el porcentaje de discordancia ente los hallazgos histológicos definitivos con el diagnóstico citológico inicial en aquellos pacientes sometidos a cirugía<sup>(24)</sup>.

La punción aspiración con aguja fina de tiroides es un método adecuado para suministrar información de los nódulos tiroideos.

La sensibilidad de la punción tiroidea aumenta al utilizar soporte citológico y ultrasonográfico. Estudios posteriores deben realizarse con el objetivo de valorar la relación costo beneficio en cada caso.

## REFERENCIAS

1. Feig B, Berger D, Fuhrman G. The M.D. Anderson Surgical Oncology Handbook. 4th Edition. Lippincott Williams & Wilkins; 2006.
2. Cesur M, Corapcioglu D, Bulut S, Gursoy A, Yilmaz AE, Erdogan N et al. Comparison of palpation-guided fine-needle aspiration biopsy to ultrasound-guided fine-needle aspiration biopsy in the evaluation of thyroid nodules. *Thyroid*. 2006 Jun; 16(6):555-61.
3. Izquierdo R, Arekat MR, Knudson PE, Kartun KF, Khurana K, Kort K et al. Comparison of palpation-guided versus ultrasound-guided fine-needle aspiration biopsies of thyroid nodules in an outpatient endocrinology practice. *Endocr Pract*. 2006 Nov-Dec; 12(6):609-14.
4. Spitale LS, Irizar ML, Piccinni DJ. Sensibilidad y especificidad de la punción aspiración con aguja fina de tiroides (PAAF). Congreso Virtual Hispano Americano de Anatomía Patológica. Available from: <http://conganat.uninet.edu/IVCVHAP/COMUNICACION-E/008/>.
5. Farreras Valenti P, Rozman C. Medicina Interna. 13ª Edición. Madrid. Mosby Doyma. 1995. Volumen II. p. 2053.
6. Akerman M, Tennvall J, Björklund A, et al. Sensivity and Specificity of fine needleaspiration cytology in the diagnosis of tumors of the thyroid gland. *Acta Cytol* 1985; 29:850-5.
7. Gordon DL, Gattuso P, Castelli M, et al. Effect of Fine-Needle aspiration biopsy on the histology of thyroid neoplasms. *Acta Cytol* 1993; 37:651-4.
8. Hamburger JL. Consistency of sequential needle biopsy findings for thyroid nodules: management implications. *Arch Intern Med* 1987; 147: 97-9.
9. Hamburger JL, Husain M. Semiquantitative criteria for Fine-Needle biopsy diagnoses: reduced false-negative diagnosis. *Diagn. Cytopathol* 1988; 4: 14-7.
10. Piromalli D, Martelli G, Del Pratto J, et al. The role of Fine-Needle aspiration in the diagnosis of thyroid nodules: analysis of 795 consecutive cases. *J Surg Oncol* 1992 50: 247-50.
11. Schwartz S. Principios de cirugía. 6ª Edición. México. Nueva Editorial Interamericana. 1995. Volumen II. p. 1655.
12. Stanley MW, Lowhagen T. Fine-Needle aspiration of palpable masses. Chapter I. First Edition. Stoneham, MA: Butterworth - Heinemann, 1993.
13. Jones AJ, Aitman TJ, Edmonds CJ et Al. Comparison of Fine-Needle Aspiration Cytology, Radiosotopic and Ultrasound Scanning in the management of thyroid nodules. *Postgrad Med. J* 1990; 66:914-7.
14. Cochand - Priollet B, Guillausseau PJ, Chagnon S et al. The diagnostic value of Fine-Needle aspiration biopsy under ultrasonography in non functional thyroid nodules: a prospective study comparing cytologic and histologic findings. *Am J Med* 1994; 97:152-7.
15. Martín HE, Ellis EB. Biopsy by needle puncture and aspiration. *Ann Surg*. 1930; 62:169-81.
16. Martin HE, Ellis EB. Aspiration Biopsy. *Surg Gynecol Obstet*. 1934; 59:578-89.
17. Martín HE, Stewart FW. The advantages and limitations of aspiration biopsy. *AJR*. 1936; 35:245-7.
18. Paseyro P, Grosso O. El citograma tiroideo obtenido por punción. Sus aplicaciones prácticas. *Medicina Panamericana*, 6:13,1956.
19. Piaggio Blanco, Paseyro P, Grosso O. El histograma tiroideo, su interés clínico. *Arch Uruguayo Med Cir y Esp*. 1948; 32:81.
20. Söderström N. Fine-needle aspiration biopsy. *Stockolm. Amqvist & Wilsell*, 1966.
21. The Papanicolaou Society of Cytopathology Task Force on Standards of Practice. Guidelines of the Papanicolaou Society of Cytopathology for examination of fine needle aspiration specimens from thyroid nodules. *Diagn. Cytopathol*. 1996;15:84.
22. Ciobanu D, Vulpio C, Florea N, Ungureanu MC, Mogos V, Stefanescu C y col. The role of fine needle aspiration biopsy in differentiated thyroid carcinoma. *Rev Med Chir Soc Med Nat Iasi*. 2007; 111(1):49-56.
23. Maze H, Beglaibter N, Prus D, Ariel I, Freund HR. Cytohistologic correlation of thyroid nodules. *Am J Surg*. 2007 Aug; 194(2):161-3.
24. Stacul F, Bertolotto M, Zappetti R, Zanconati F, Cova MA. The radiologist and the cytologist in diagnosing thyroid nodules: results of cooperation. *Radiol Med*. 2007 Jun; 112 (4):597-602.